

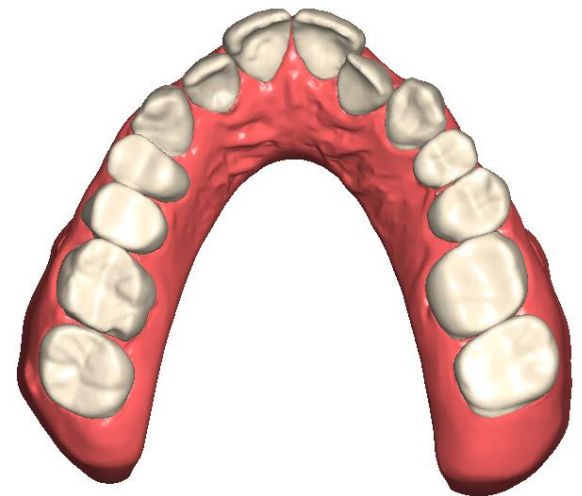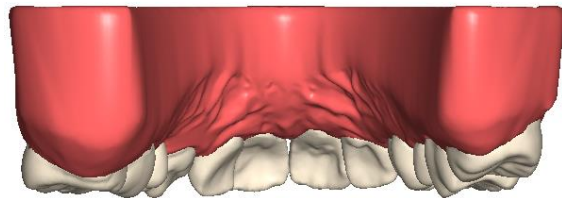
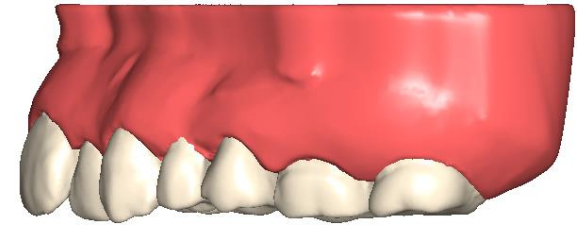
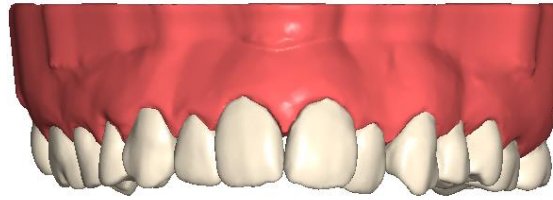
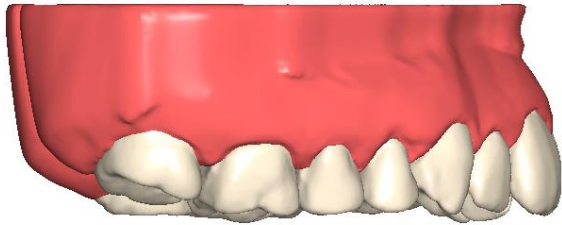
**CLEAR
ORTHO**

Case ID : takeoka

Doctor : takeoka

Patient : takeoka

 Malocclusion



**CLEAR
ORTHO**

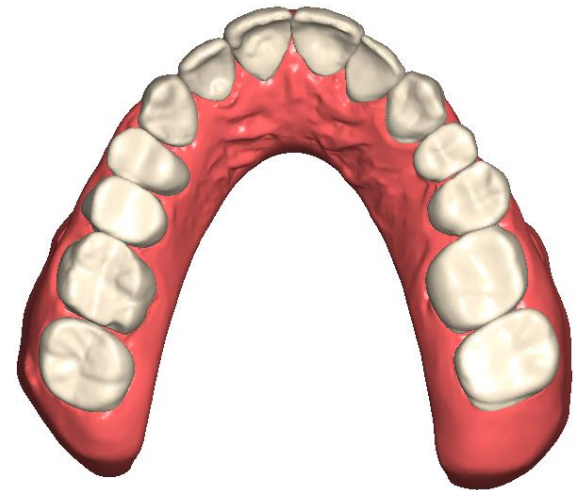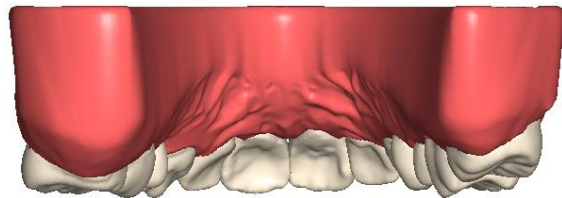
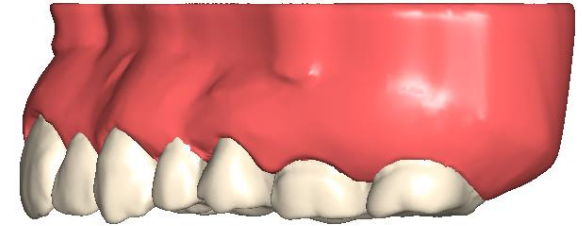
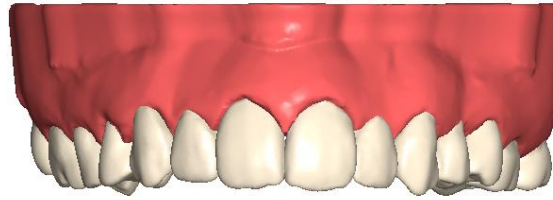
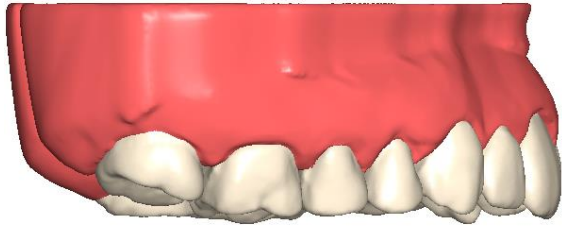
Case ID : takeoka

Doctor : takeoka

Patient : takeoka



Setup

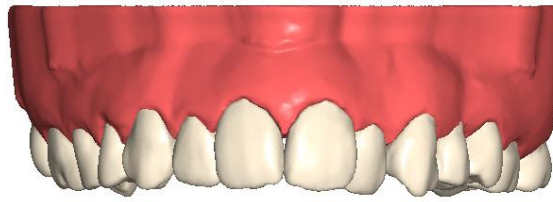
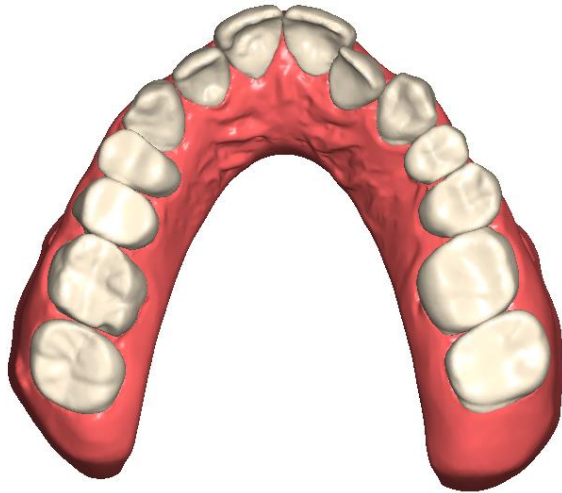



Case ID : takeoka

Doctor : takeoka

Patient : takeoka



18	17	16	15	14	13	12	11	21	22	23	24	25	26	27	28
----	----	----	----	----	----	----	----	----	----	----	----	----	----	----	----

--	--	--	--	--	--	--	--	--	--	--	--	--	--	--	--

--	--	--	--	--	--	--	--	--	--	--	--	--	--	--	--

				.0x	0.2	0.1	0.1	0.2							
				.0x	.0x	.0x	.0x								
				.0x	-0.1	0.1	0.1	-0.1							
				1.9	0.8	-1.7	2.0	0.2							
				1.4	1.0	-0.9	-1.0	.0x							
				.0x	0.7	0.3	.0x	1.3							

(M) : Mesial

(D) : Distal

(I) : Extrusion/Intrusion

(d) : Distal/Mesial

(L) : Lingual/Vestibular

(R) : Rotation

(T) : Tip

(t) : Torque

Teeth

--	--	--	--	--	--	--	--	--	--	--	--	--	--	--	--

IPR (M)
(D)

--	--	--	--	--	--	--	--	--	--	--	--	--	--	--	--

ATT

--	--	--	--	--	--	--	--	--	--	--	--	--	--	--	--

MVT

(I)
(d)
(L)
(R)
(T)
(t)

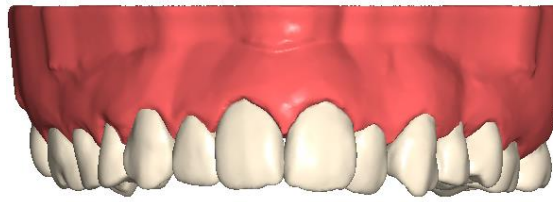
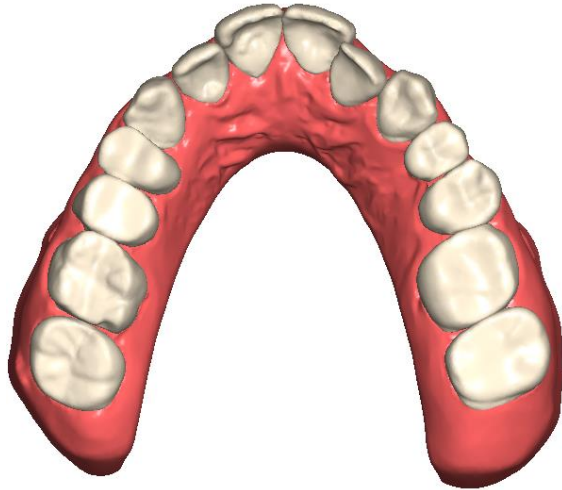



Case ID : takeoka

Doctor : takeoka

Patient : takeoka



18	17	16	15	14	13	12	11	21	22	23	24	25	26	27	28
----	----	----	----	----	----	----	----	----	----	----	----	----	----	----	----

--	--	--	--	--	--	--	--	--	--	--	--	--	--	--	--

					.0x	0.1	0.1	0.1	0.1						
					.0x	.0x	.0x	.0x							
					.0x	-0.1	0.1	0.1	-0.1						
					1.9	0.8	-1.7	2.0	0.2						
					1.3	0.9	-0.9	-1.0	.0x						
					.0x	0.7	0.3	.0x	1.2						

(M) : Mesial

(D) : Distal

(I) : Extrusion/Intrusion

(d) : Distal/Mesial

(L) : Lingual/Vestibular

(R) : Rotation

(T) : Tip

(t) : Torque

Teeth

--	--	--	--	--	--	--	--	--	--	--	--	--	--	--	--

IPR

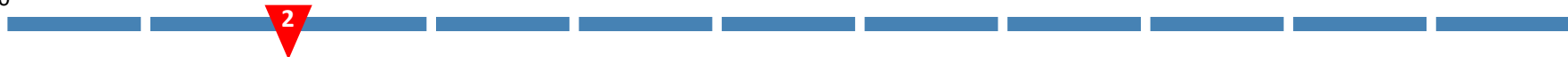(M)
(D)

ATT

--	--	--	--	--	--	--	--	--	--	--	--	--	--	--	--

MVT

(I)
(d)
(L)
(R)
(T)
(t)

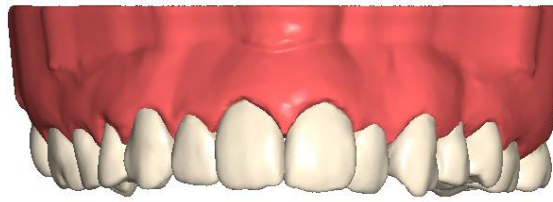
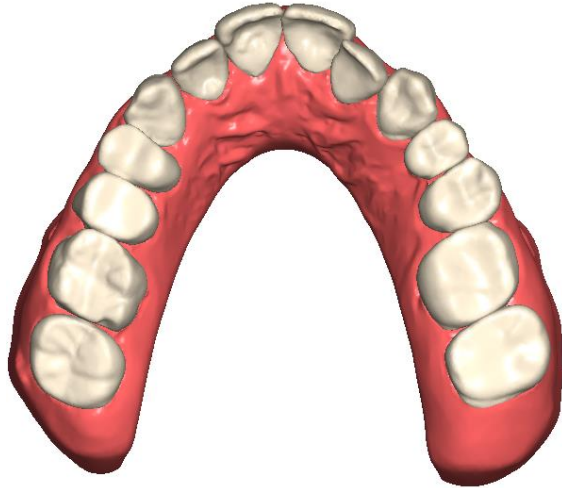



Case ID : takeoka

Doctor : takeoka

Patient : takeoka



18	17	16	15	14	13	12	11	21	22	23	24	25	26	27	28
----	----	----	----	----	----	----	----	----	----	----	----	----	----	----	----

--	--	--	--	--	--	--	--	--	--	--	--	--	--	--	--

					.0x	0.1	0.1	0.1	0.1						
					.0x	.0x	.0x	.0x							
					.0x	-0.1	0.1	0.1	-0.1						
					1.9	0.8	-1.7	1.9	0.3						
					1.3	0.9	-1.0	-1.0	.0x						
					.0x	0.7	0.3	.0x	1.2						

(M) : Mesial

(D) : Distal

(I) : Extrusion/Intrusion

(d) : Distal/Mesial

(L) : Lingual/Vestibular

(R) : Rotation

(T) : Tip

(t) : Torque

Teeth

--	--	--	--	--	--	--	--	--	--	--	--	--	--	--	--

IPR

(M)
(D)

ATT

--	--	--	--	--	--	--	--	--	--	--	--	--	--	--	--

MVT

(I)
(d)
(L)
(R)
(T)
(t)

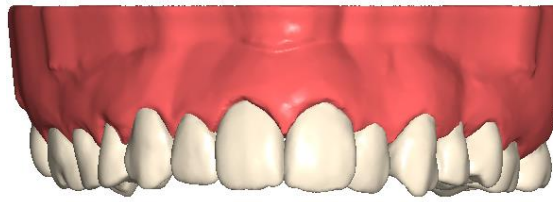
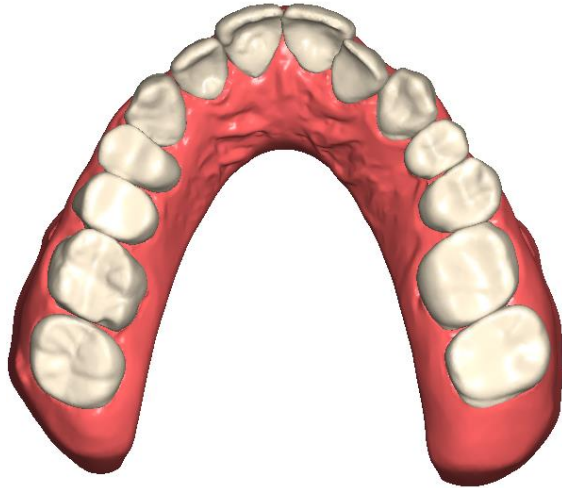



Case ID : takeoka

Doctor : takeoka

Patient : takeoka



18	17	16	15	14	13	12	11	21	22	23	24	25	26	27	28
----	----	----	----	----	----	----	----	----	----	----	----	----	----	----	----

--	--	--	--	--	--	--	--	--	--	--	--	--	--	--	--

					.0x	0.1	0.1		0.1						
					.0x	.0x									
						-0.1	0.1		-0.1						
					1.9	0.8	-0.8	0.1	0.3						
					1.3	1.0	-0.4	-0.1	.0x						
					.0x	0.7	0.1		1.2						

(M) : Mesial

(D) : Distal

(I) : Extrusion/Intrusion

(d) : Distal/Mesial

(L) : Lingual/Vestibular

(R) : Rotation

(T) : Tip

(t) : Torque

Teeth

--	--	--	--	--	--	--	--	--	--	--	--	--	--	--	--

IPR

(M)
(D)

ATT

--	--	--	--	--	--	--	--	--	--	--	--	--	--	--	--

MVT

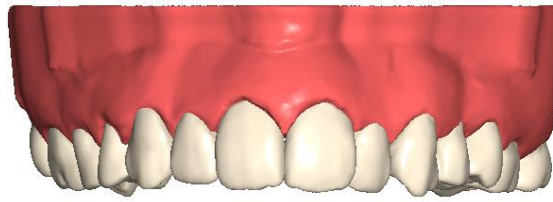
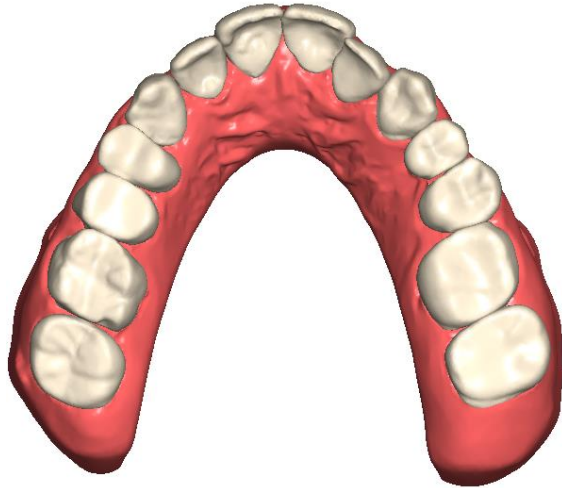(I)
(d)
(L)
(R)
(T)
(t)



Case ID : takeoka

Doctor : takeoka

Patient : takeoka



18	17	16	15	14	13	12	11	21	22	23	24	25	26	27	28
----	----	----	----	----	----	----	----	----	----	----	----	----	----	----	----

--	--	--	--	--	--	--	--	--	--	--	--	--	--	--	--

--	--	--	--	--	--	--	--	--	--	--	--	--	--	--	--

					.0x	0.1			0.1						
					.0x	.0x									
						-0.1			-0.1						
					1.9	0.8			0.3						
					1.3	1.0			.0x						
					.0x	0.7			1.2						

(M) : Mesial

(D) : Distal

(I) : Extrusion/Intrusion

(d) : Distal/Mesial

(L) : Lingual/Vestibular

(R) : Rotation

(T) : Tip

(t) : Torque

Teeth

--	--	--	--	--	--	--	--	--	--	--	--	--	--	--	--

IPR

(M)
(D)

--	--	--	--	--	--	--	--	--	--	--	--	--	--	--	--

ATT

--	--	--	--	--	--	--	--	--	--	--	--	--	--	--	--

MVT

(I)
(d)
(L)
(R)
(T)
(t)

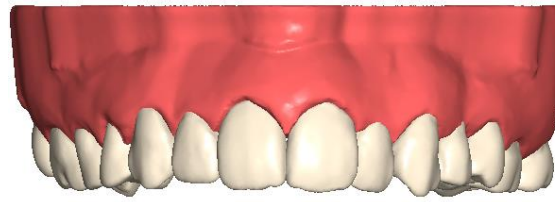
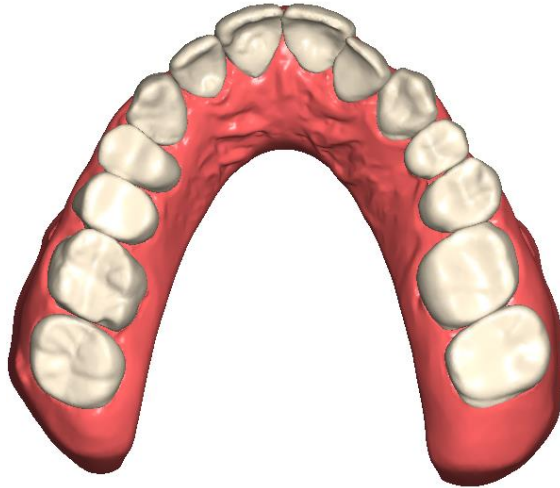



Case ID : takeoka

Doctor : takeoka

Patient : takeoka



18	17	16	15	14	13	12	11	21	22	23	24	25	26	27	28
----	----	----	----	----	----	----	----	----	----	----	----	----	----	----	----

--	--	--	--	--	--	--	--	--	--	--	--	--	--	--	--

--	--	--	--	--	--	--	--	--	--	--	--	--	--	--	--

				.0x	0.1			0.1							
				.0x											
					-0.1			-0.1							
				1.9	0.7			0.3							
				1.3	0.8			-0.1							
				.0x	0.6			1.2							

(M) : Mesial

(D) : Distal

(I) : Extrusion/Intrusion

(d) : Distal/Mesial

(L) : Lingual/Vestibular

(R) : Rotation

(T) : Tip

(t) : Torque

Teeth

--	--	--	--	--	--	--	--	--	--	--	--	--	--	--	--

IPR

(M)
(D)

--	--	--	--	--	--	--	--	--	--	--	--	--	--	--	--

ATT

--	--	--	--	--	--	--	--	--	--	--	--	--	--	--	--

MVT

(I)
(d)
(L)
(R)
(T)
(t)

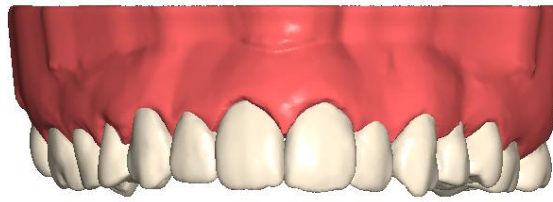
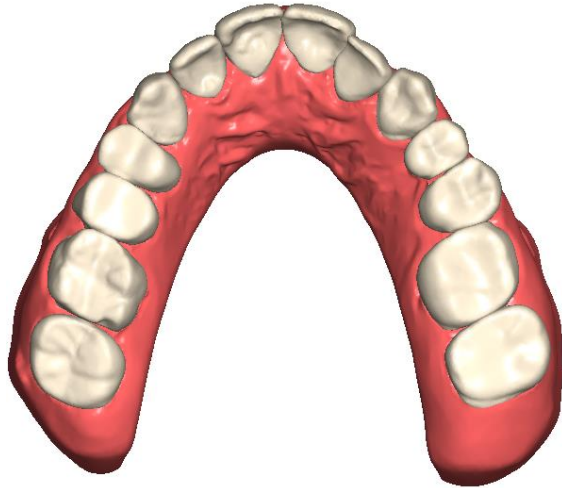



Case ID : takeoka

Doctor : takeoka

Patient : takeoka



18	17	16	15	14	13	12	11	21	22	23	24	25	26	27	28
----	----	----	----	----	----	----	----	----	----	----	----	----	----	----	----

--	--	--	--	--	--	--	--	--	--	--	--	--	--	--	--

				.0x				0.1							
				.0x											
								-0.1							
				1.8				0.3							
				1.3				-0.1							
				.0x				1.2							

(M) : Mesial

(D) : Distal

(I) : Extrusion/Intrusion

(d) : Distal/Mesial

(L) : Lingual/Vestibular

(R) : Rotation

(T) : Tip

(t) : Torque

Teeth

--	--	--	--	--	--	--	--	--	--	--	--	--	--	--	--

IPR (M)
(D)

ATT

--	--	--	--	--	--	--	--	--	--	--	--	--	--	--	--

MVT

(I)
(d)
(L)
(R)
(T)
(t)

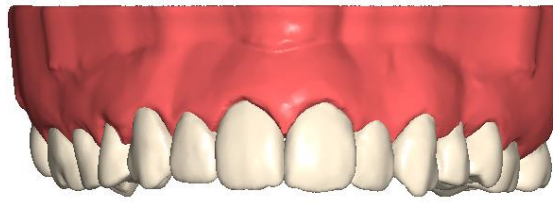
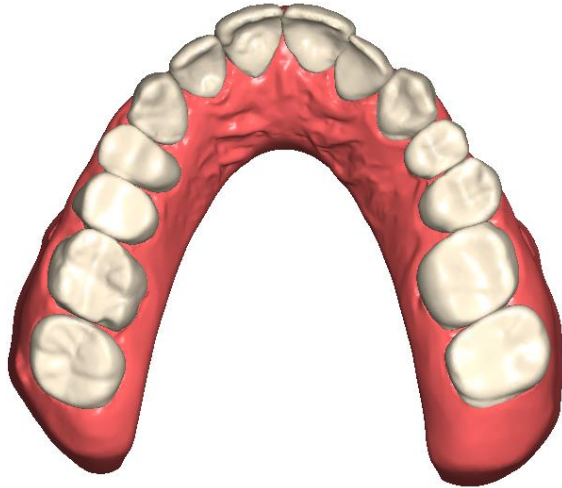



Case ID : takeoka

Doctor : takeoka

Patient : takeoka



18	17	16	15	14	13	12	11	21	22	23	24	25	26	27	28
----	----	----	----	----	----	----	----	----	----	----	----	----	----	----	----

--	--	--	--	--	--	--	--	--	--	--	--	--	--	--	--

					.0x										0.1
					.0x										
															-0.1
					1.8										0.3
					1.3										-0.1
					.0x										1.2

(M) : Mesial

(D) : Distal

(I) : Extrusion/Intrusion

(d) : Distal/Mesial

(L) : Lingual/Vestibular

(R) : Rotation

(T) : Tip

(t) : Torque

Teeth

--	--	--	--	--	--	--	--	--	--	--	--	--	--	--	--

IPR (M)
(D)

ATT

--	--	--	--	--	--	--	--	--	--	--	--	--	--	--	--

MVT

(I)
(d)
(L)
(R)
(T)
(t)

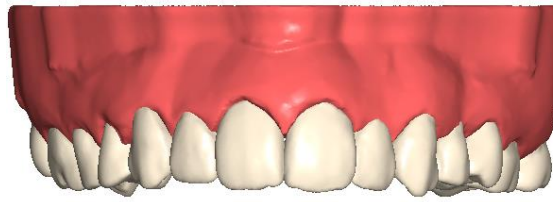
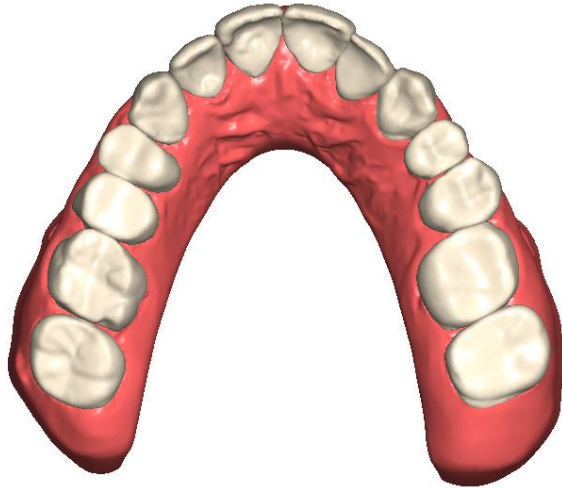



Case ID : takeoka

Doctor : takeoka

Patient : takeoka



18	17	16	15	14	13	12	11	21	22	23	24	25	26	27	28
----	----	----	----	----	----	----	----	----	----	----	----	----	----	----	----

--	--	--	--	--	--	--	--	--	--	--	--	--	--	--	--

				.0x				0.1							
				.0x				.0x							
								-0.1							
				1.8				0.3							
				1.3				-0.1							
				.0x				1.2							

(M) : Mesial

(D) : Distal

(I) : Extrusion/Intrusion

(d) : Distal/Mesial

(L) : Lingual/Vestibular

(R) : Rotation

(T) : Tip

(t) : Torque

Teeth

--	--	--	--	--	--	--	--	--	--	--	--	--	--	--	--	--	--	--	--

IPR

(M)
(D)

ATT

--	--	--	--	--	--	--	--	--	--	--	--	--	--	--	--	--	--	--	--

MVT

(I)
(d)
(L)
(R)
(T)
(t)

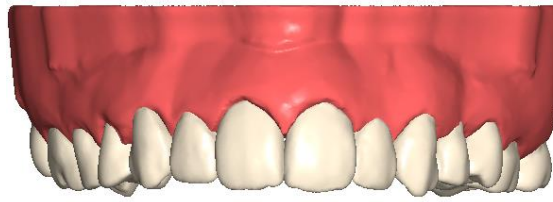
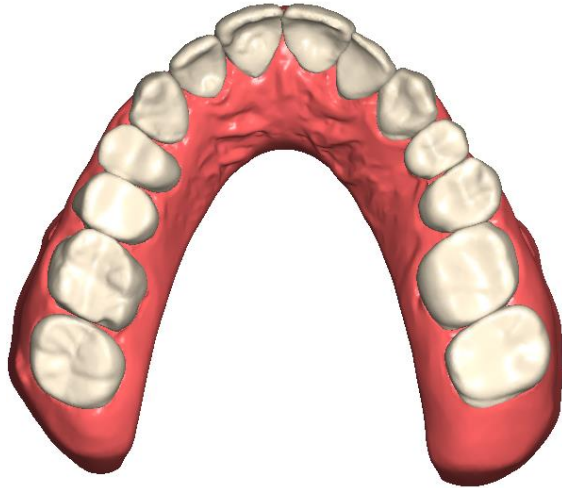



Case ID : takeoka

Doctor : takeoka

Patient : takeoka



18	17	16	15	14	13	12	11	21	22	23	24	25	26	27	28
----	----	----	----	----	----	----	----	----	----	----	----	----	----	----	----

--	--	--	--	--	--	--	--	--	--	--	--	--	--	--	--

				.0x				0.1							
				.0x				.0x							
								-0.1							
				1.8				0.3							
				1.3				-0.1							
				.0x				1.2							

(M) : Mesial

(D) : Distal

(I) : Extrusion/Intrusion

(d) : Distal/Mesial

(L) : Lingual/Vestibular

(R) : Rotation

(T) : Tip

(t) : Torque

Teeth

--	--	--	--	--	--	--	--	--	--	--	--	--	--	--	--

IPR (M)
(D)

ATT

--	--	--	--	--	--	--	--	--	--	--	--	--	--	--	--

MVT

(I)
(d)
(L)
(R)
(T)
(t)

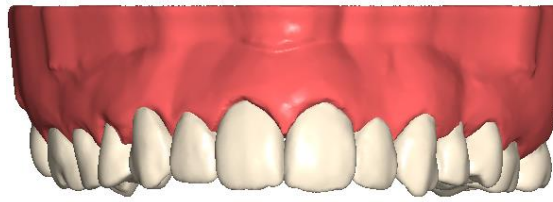
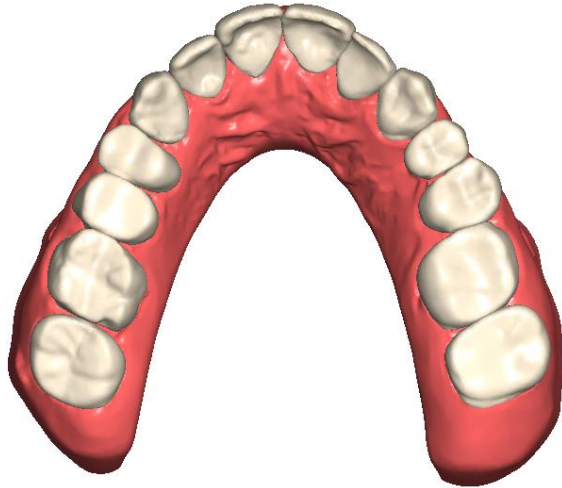



Case ID : takeoka

Doctor : takeoka

Patient : takeoka



18	17	16	15	14	13	12	11	21	22	23	24	25	26	27	28
----	----	----	----	----	----	----	----	----	----	----	----	----	----	----	----

--	--	--	--	--	--	--	--	--	--	--	--	--	--	--	--

--	--	--	--	--	--	--	--	--	--	--	--	--	--	--	--

																0.1
																-0.1
															0.3	0.2
															0.2	.0x
																0.6

Teeth

--	--	--	--	--	--	--	--	--	--	--	--	--	--	--	--	--

IPR (M)
(D)

--	--	--	--	--	--	--	--	--	--	--	--	--	--	--	--	--

ATT

--	--	--	--	--	--	--	--	--	--	--	--	--	--	--	--	--

MVT

(l)
(d)
(L)
(R)
(T)
(t)

(M) : Mesial

(D) : Distal

(l) : Extrusion/Intrusion

(d) : Distal/Mesial

(L) : Lingual/Vestibular

(R) : Rotation

(T) : Tip

(t) : Torque

0

